

# 输尿管阴道瘘的腔镜治疗(附1例报告并文献复习)

石瑛<sup>1</sup> 赵玉生<sup>2</sup> 刘庆<sup>3</sup> 赵岩<sup>1</sup> 鞠文<sup>1</sup>

**[摘要]** 目的:报告腔镜治疗输尿管阴道瘘的经验并探讨输尿管阴道瘘的病因、诊断和治疗方法。方法:回顾性分析我科收治的1例因腹腔镜下子宫切除术后出现输尿管阴道瘘患者的诊断和腔镜治疗过程。结果:患者输尿管镜检发现左输尿管下段距膀胱开口5 cm处有狭窄,邻近可见一径约0.4 cm瘘口,行钬激光狭窄内切开及留置双J管后阴道漏尿症状迅速缓解,3个月后复查尿瘘无复发。结论:腔镜治疗输尿管阴道瘘创伤小且效果好,同时临床医生也要重视输尿管阴道瘘的预防和诊断。

**[关键词]** 输尿管阴道瘘;输尿管镜;双J管

**[中图分类号]** R693 **[文献标识码]** A **[文章编号]** 1001-1420(2012)01-0023-02

## Endourologic management of ureterovaginal fistula: report of 1 case and review of literature

SHI Ying<sup>1</sup> ZHAO Yusheng<sup>2</sup> LIU Qing<sup>3</sup> ZHAO Yan<sup>1</sup> JU Wen<sup>1</sup>

(<sup>1</sup>Department of Urology, Union Hospital, Tongji Medical College, Huazhong University of Science & Technology, Wuhan, 430022, China; <sup>2</sup> Department of Urology, Zhongxiang Hospital of Chinese Medicine; <sup>3</sup> Department of Urology, Huibei Xinhua Hospital)

Corresponding author: JU Wen, E-mail: juwenuu@21cn.com

**Abstract Objective:** To report the result of endourologic management of ureterovaginal fistula and discuss the cause, diagnosis and treatment of ureterovaginal fistula. **Method:** A patient with ureterovaginal fistula caused by laparoscopic hysterectomy was admitted in our department, and the clinical data of diagnosis and endourologic treatment was analyzed retrospectively. **Result:** Ureteral stricture and a fistula about 0.4 cm were observed at the left ureter 5 cm from the orifice. The vaginal leakage was relieved soon after the resection of ureteral stricture and indwelling double J stent ureteroscopically. The patient kept dry three months later. **Conclusion:** Endourologic management of ureterovaginal fistula is secure and efficient, and the clinicians should be aware of the prevention and diagnosis of ureterovaginal fistula.

**Key words** ureterovaginal fistula; ureteroscope; double J stent

输尿管阴道瘘(ureterovaginal fistula, UVF)是一种少见的医源性泌尿生殖道瘘,多发生于妇科手术后<sup>[1]</sup>。临床表现为腹痛、阴道漏尿,远期可因尿外渗引发感染和肾功能损害,严重影响患者生活质量和健康,一旦确诊必须尽早处理。我科收治UVF患者1例,通过腔内微创手术取得满意疗效,报告如下,同时结合国内外文献,对其病因、诊断及治疗方案进行探讨。

### 1 资料与方法

#### 1.1 临床资料

患者,女,41岁,2011年1月因子宫肌瘤在当地医院行腹腔镜下子宫全切术,术后10 d突发腹痛,寒战高热,伴阴道持续性漏尿。抗炎治疗后患者体温逐渐恢复正常,进一步检查KUB+IVP提示左输尿管下段阴道瘘,患者保守治疗3个月后症状无缓解,遂转入我科就诊。体检:会阴部潮湿,大

阴唇有少量湿疹,左侧肾区轻微叩击痛,输尿管走行区无压痛。B超示左肾集合系统分离,暗区2.3 cm,左输尿管上段扩张,向下至第二狭窄处跨过髂血管后管腔显示不清,左髂动脉分叉处见4.1 cm×2.9 cm不均回声团。MRU示左输尿管下端不显影,上段输尿管迂曲扩张并左肾轻度积水,阴道陶氏腔积液(图1)。逆行插管时输尿管导管上行5 cm受阻,推造影剂后拍片显示左输尿管下段狭窄并造影剂外渗,有少量造影剂进入肾盂(图2)。

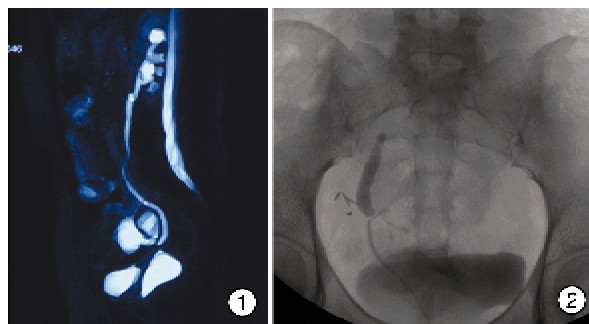


图1 MRU;图2 逆行造影

<sup>1</sup>华中科技大学同济医学院附属协和医院泌尿外科(武汉, 430022)

<sup>2</sup>钟祥市中医院泌尿外科

<sup>3</sup>湖北省新华医院泌尿外科

通信作者:鞠文, E-mail: juwenuu@21cn.com

## 1.2 治疗方法

患者抗炎治疗 3 d 后行输尿管镜探查术,术中见左输尿管下段距膀胱开口 5 cm 处有一半环形狭窄,邻近可见一径约 0.4 cm 瘘口。以钬激光在输尿管 10 点、12 点、2 点方向切开狭窄环,输尿管镜在导丝引导下顺利进入左肾盂,留置 F<sub>4.7</sub> 双 J 管 2 根,术毕留置尿管 1 根。

## 2 结果

患者手术当天阴道漏尿即明显减少,术后第 2 天完全消失,术后第 6 天拔除尿管后阴道无漏尿。术后 3 个月,患者回院复诊,症状无复发,膀胱镜下拔除左侧 2 根双 J 管,复查 IVP 示左输尿管下段仍有轻度狭窄,无造影剂外渗,左肾积水及左输尿管上段扩张较术前好转。下一步拟行输尿管球囊扩张术解决狭窄问题。

## 3 讨论

泌尿生殖道瘘有多种类型,包括膀胱阴道瘘(vesicovaginal fistula, VVF)、UVF、子宫膀胱瘘(utero-vesical fistula)等,因其病因多为产伤和妇产科手术,所以发展中国家发病率明显高于发达国家。UVF 临床较为少见,2005 年英国统计全国发病人数仅为 25 例。UVF 主要病因为根治性子宫切除术、宫颈癌根治术等,而且相对于开放手术,腹腔镜手术 UVF 发生率更高<sup>[1]</sup>,本例患者即为腹腔镜下子宫全切术引起,此外宫颈癌手术前的放疗也可增加术后 UVF 发病的风险,究其原因,还是术中解剖层次不清、盲目操作引起。泌尿外科手术同样有并发 UVF 的可能,Ockrim 等<sup>[2]</sup>6 年间接诊了 9 例 UVF 患者,其中 2 例为尿道憩室切除术后,另外 7 例为抗尿失禁手术术后,术式包括膀胱颈悬吊、经阴道悬带和尿道固定术,因此泌尿外科医生在进行尿道和膀胱颈手术时也不可忽略输尿管下段损伤的可能性。2009 年 Mongiu 等<sup>[3]</sup>报道 1 例患者行 B 超引导下经阴道取卵术后 1 周出现了 UVF,虽然这种情况极为罕见,但鉴于接受辅助生殖技术人数的日益庞大,临床医师必须对此有清楚的认识。

UVF 的典型症状为患者接受相关手术后数周出现阴道持续漏尿,在瘘形成之前可因尿外渗、肾脏引流受阻出现发热、切口和肾区疼痛等症状。影像学检查是诊断 UVF 一个重要的手段。UVF 患者的 IVP 表现多为输尿管受损段以上扩张,患侧肾盂、肾盏积水,有时可见造影剂从输尿管瘘口渗入阴道。如从静脉注入亚甲基蓝后观察到阴道有蓝色液体溢出,也有助于 UVF 的诊断。但以上 2 种方法在患侧肾功能严重受损时很难有阳性发现,此时则可借助于 MRU,对患肾积水情况、输尿管狭窄段长度和瘘的位置进行评估。患者感染得到控制后可以逆行造影,进一步证实诊断和判断瘘的位置。需要注意的是,UVF 有可能伴随其他

泌尿生殖道瘘,如 VVF,在进行以上检查时必须仔细鉴别。

泌尿生殖道瘘的治疗原则是及时诊断、控制感染、尿流改道、恢复泌尿道连续性和挽救肾功能<sup>[4]</sup>。近年来国内外学者的系列研究<sup>[1,5,6]</sup>仍推荐经腹腔镜输尿管膀胱再植术为 UVF 首选术式,但何为手术最佳时期尚有争议,不过在严格遵循保证血供、彻底清除纤维化坏死组织、无张力吻合等基本原则的情况下,一期手术成功率很高<sup>[1]</sup>。对于暂时不宜接受手术干预的患者,可以通过经皮肾穿刺造瘘术避免肾功能的进一步损害。本例患者行腹腔镜下子宫切除术后 3 个月,一般情况良好,左输尿管下段狭窄和瘘道已经形成,按常规可行开放手术治疗。但 Singh 等<sup>[4]</sup>曾报道 1 例因剖腹产导致输尿管子宫瘘患者,漏尿 6 个月后采取输尿管镜下输尿管狭窄球囊扩张及双 J 管置管术,手术效果非常满意。本例患者逆行插管时虽然只能上行 5 cm,但造影剂仍可越过狭窄段上至输尿管中上段,证明输尿管连续性还存在,而且患者 UVF 形成已有 3 个月,因尿外渗、炎症、水肿导致局部瘢痕增生、解剖层次不清,开放手术有一定难度,此外患者也希望采取创伤最小的治疗方式。与患者充分沟通后,我们进行了输尿管镜下狭窄内切开及双 J 管置管术,过程顺利,创伤小,术后患者阴道漏尿症状迅速缓解,效果满意。术后 3 个月复查尿瘘无复发,左输尿管下段仍有轻度狭窄,我们计划行输尿管球囊扩张术解决这个问题。

不断更新的泌尿外科腔镜器械正日益影响临床医生的诊疗策略,以此患者为例,行输尿管镜手术的优势在于无皮肤切口、恢复快、患者接受度高,而且避免了输尿管移植术后极有可能出现的膀胱输尿管反流,是一次很有意义的尝试,并为该类患者的治疗提供了一种新的选择。

## 参考文献

- [1] SINGH O, GUPTA S S, MATHUR R K. Urogenital fistulas in women: 5-year experience at a single center [J]. Urol J, 2010, 7: 35-39.
- [2] OCKRIM J L, GREENWELL T J, FOLEY C L, et al. A tertiary experience of vesico-vaginal and urethro-vaginal fistula repair: factors predicting success [J]. BJU Int, 2009, 103: 1122-1126.
- [3] MONGIU A K, HELFAND B T, KIELB S J. Uretro-vaginal fistula formation after oocyte retrieval [J]. Urology, 2009, 73: 444. e1-3.
- [4] SINGH I, NABI G, KUMAR R, et al. Endourologic management of obstetrical ureterouterine fistula: case report and review of literature [J]. J Endourol, 2001, 15: 985-988.
- [5] AKMAN R Y, SARGIN S, OZDEMIR G, et al. Vesico-vaginal and ureterovaginal fistulas: a review of 39 cases [J]. Int Urol Nephrol, 1999, 31: 321-326.
- [6] 张道新, 吴国荃. 输尿管阴道瘘的早期修复: 附 10 例报告 [J]. 中华泌尿外科杂志, 1998, 19(1): 20-22.

(收稿日期: 2011-11-25)