国产机器人辅助腹腔镜经腹膜外根治性前列腺切除及尿道周围全重建术初步经验*

王杰[1] 张中元[1] 樊书菠[1] 陈旭[1] 朱军[1] 李志华[1] 代晓飞[2] 郝瀚[1]
熊盛炜[1] 虞巍[1] 崔亮[2] 谌诚[1] 李学松[1] 周利群[1]

［摘要］ **目的**：总结采用国产康多内窥镜手术机器人系统行经腹膜外根治性前列腺切除及尿道周围全重建术的临床应用经验，初步评价其安全性和有效性。**方法**：前瞻性收集 2021 年 5 月 20 日—2021 年 6 月 20 日于本中心接受康多内窥镜手术机器人经腹膜外根治性前列腺切除及尿道周围全重建术的患者的临床资料。描述手术过程，观察记录手术时间、出血量、住院天数、围术期并发症、术后病理、术后血清前列腺特异性抗原（PSA）及拔除尿管后控尿情况，将 24 h 使用尿垫≤1 片或 24 h 漏尿量≤20 g 定义为完全自主控尿。**结果**：本研究纳入 6 例患者，平均年龄为 65（58～72）岁，平均体重指数为 25.3（20.8～28.0）kg/m^2，平均前列腺体积为 47.3（27.0～86.0）mL。术前平均前列腺特异性抗原（PSA）为 10.51（6.50～17.98）ng/mL。穿刺病理示：Gleason 评分 6 分 1 例，7 分 5 例。临床分期：T_{2b} 期 2 例，T_{2c} 期 4 例。既往有腹盆部手术史者 2 例（均为阑尾切除术）。6 例手术均由单一术者完成，术中无并发症或器械相关不良事件发生。平均手术时间 138（120～154）min，平均机械臂对接时间 5.7（2.5～9.8）min，平均机械臂腔内操作时间为 96（82～116）min，平均膀胱颈与尿道吻合时间为 15.9（12.2～25.7）min，平均术中出血量为 85（10～200）mL。术后平均住院时间为 6（4～10）d，所有患者均无 Clavien-Dindo Ⅱ～Ⅴ级并发症出现。术后组织病理示：Gleason 评分 7 分者 5 例，9 分者 1 例，病理分期 T_{2a}、T_{2c} 和 T_{3a} 期各 2 例，切缘阳性 1 例。术后 1 个月平均 PSA 为 0.014（0.007～0.033）ng/mL。所有患者尿管均留置 2 周，拔除尿管后 48 h，3 例患者完全自主控尿；拔管后 1 周，所有患者控尿能力较前增强，3 例患者自主控尿；拔管后 1 个月，所有患者均完全自主控尿。**结论**：国产康多内窥镜手术机器人系统用于施行经腹膜外根治性前列腺切除及尿道周围全重建术具有良好的安全性和有效性，术后短期随访手术效果满意。

［关键词］ 前列腺癌；机器人手术；根治性前列腺切除术；腹膜外；尿道周围全重建
DOI：10.13201/j.issn.1001-1420.2023.02.003
［中图分类号］ R737.25 ［文献标志码］ A

Initial experience of extraperitoneal radical prostatectomy and total anatomical reconstruction with domestic endoscopic surgical robot system

WANG Jie[1] *ZHANG Zhongyuan*[1] *FAN Shubo*[1] *CHEN Xu*[1] *ZHU Jun*[1]
LI Zhihua[1] *DAI Xiaofei*[2] *HAO Han*[1] *XIONG Shengwei*[1] *YU Wei*[1]
CUI Liang[2] *SHEN Cheng*[1] *LI Xuesong*[1] *ZHOU Liqun*[1]
([1]Department of Urology, Peking University First Hospital, Institute of Urology, Peking University, National Urological Cancer Center, Beijing, 100020, China; [2]Department of Urology, Civil Aviation General Hospital, Civil Aviation Medical College of Peking University)
Corresponding author: SHEN Cheng, E-mail: shencheng@263.net

Abstract **Objective**: To present the initial experience of extraperitoneal radical prostatectomy and total anatomical reconstruction with Kangduo endoscopic surgical robot system, and evaluate its safety and effectiveness. **Methods**: From May 20 2021 to June 20 2021, the clinical data of patients who underwent extraperitoneal radical prostatectomy and total anatomical reconstruction with Kangduo surgical robot system in our institute were collected prospectively. The operation process was described. The key indicators to be investigated include, operation time, blood loss, length of hospital stay, perioperative complications, postoperative pathology, serum prostate specific antigen (PSA) one month after surgery, and urinary continence after catheter removal. The patient was defined as continent if no more than one diaper pad was needed per day, or no more than 20-gram urine leakage on the 24 h pad weight test. **Results**: This study included 6 patients with a mean age of 65 (58－72) years, a mean

*基金项目：北京大学第一医院横向课题基金资助（No：5001705）
[1]北京大学第一医院泌尿外科 北京大学泌尿外科研究所 国家泌尿男性生殖系肿瘤研究中心（北京，100020）
[2]北京大学民航临床医学院民航总医院泌尿外科
通信作者：谌诚，E-mail：shencheng@263.net

引用本文：王杰，张中元，樊书菠，等. 国产机器人辅助腹腔镜经腹膜外根治性前列腺切除及尿道周围全重建术初步经验［J］. 临床泌尿外科杂志，2023，38(2)：92-98. DOI：10.13201/j.issn.1001-1420.2023.02.003.

body mass index of 25.3 (20.8－28.0) kg/m^2, a mean prostate volume of 47.3 (27.0－86.0) mL. The mean preoperative PSA was 10.51 (6.50－17.98) ng/mL. Biopsy showed that one case with Gleason score 6 and 5 cases with Gleason score 7. Clinical stage showed that T_{2b} in 2 cases and T_{2c} in 4 cases. There were 2 cases with a history of abdominal and pelvic surgery (both were appendectomy). All operations were implemented successfully without intraoperative complications or any other adverse events associated with the instrument. The mean operation time was 138 (120－154) min, mean docking time was 5.7 (2.5－9.8) min, mean operative time for robotic arm was 96 (82－116) min, mean time for vesico-urethral anastomosis was 15.9 (12.2－25.7) min, and the mean estimated blood loss was 85 (10－200) mL. The mean postoperative hospital stay was 6 (4－10) days, and all patients had no Clavien-Dindo Ⅱ－Ⅴ complications within one month after surgery. Postoperative pathology: five cases with Gleason score 7 and one case with Gleason score 9, stage pT_{2a} in 2 cases, stage pT_{2c} in 2 cases, and stage pT_{3a} in 2 cases, positive margin in one case. The mean PSA one month after surgery was 0.014 (0.007－0.033) ng/mL. Three patients recover urinary continence, 48 hours after the catheter removal. The ability of urinary continence of all patients were improved, one week after the catheter removal. All patients recover urinary continence, one month after the catheter removal. **Conclusion**: Kangduo endoscopic surgical robot system has good safety and effectiveness for extraperitoneal radical prostatectomy and total anatomical reconstruction. The outcomes were satisfactory in short-term follow-up.

Key words　prostate cancer; robotic procedure; radical prostatectomy; extraperitoneal approach; total anatomical reconstruction

根治性前列腺切除术是治疗器官局限性和局部进展期前列腺癌的最有效的方式之一[1]，几十年来，得益于手术技术和医疗设备的不断创新，这一术式经历了由传统的开放手术到腹腔镜手术再到如今的机器人辅助手术的发展进步。研究指出，腹腔镜和机器人辅助手术与开放手术相比，肿瘤学及功能性预后无明显差异[2-3]。但对于根治性前列腺切除术中需要在狭小盆腔中重建尿道连续性的操作而言，机器人手术系统较传统腹腔镜具有明显优势。在泌尿外科领域，达芬奇手术机器人在前列腺切除手术上应用最多[4]。

外科手术已进入机器人时代，高性能设备赋能外科医生。然而，达芬奇手术机器人系统长期垄断市场，其高昂的成本使许多国家和地区无法享受到机器手术的医疗服务。近年来，国际上已有多款新型手术机器人报道，比如 TELELAP ALF-X、REVO-I、Senhance 和 Versius 手术机器人系统等[5-9]。我中心应用由苏州康多机器人有限公司自主研发的康多内窥镜手术机器人系统在完成猪模型肾部分切除的动物实验后[10]，已成功开展肾盂成型术和肾部分切除术等临床试验[11-13]。结合我中心既往行达芬奇机器人根治性前列腺切除术的手术入路和重建技术的经验，本研究旨在探索康多内窥镜机器人经腹膜外根治性前列腺切除及尿道周围全重建术的技术要点和报道短期随访结果，评价其临床应用的安全性和有效性。

1　资料与方法

1.1　一般资料

收集 2021 年 5 月 20 日—2021 年 6 月 20 日于北京大学第一医院泌尿外科接受康多内窥镜机器人经腹膜外根治性前列腺切除及尿道周围全重建术的 6 例患者的临床资料。本研究已通过北京大学第一医院生物医学研究伦理委员会审批（审查编号：2021 科研 059）且于中国临床试验注册中心完成注册（注册号：ChiCTR2100045994）。研究者向每个受试者充分沟通并获得知情同意书的签署。纳入的 6 例患者，平均年龄为 65（58～72）岁，平均体重指数（BMI）为 25.3（20.8～28.0）kg/m^2，平均前列腺体积为 47.3（27.0～86.0）mL；平均前列腺特异性抗原（PSA）为 10.51（6.50～17.98）ng/mL。穿刺病理示：Gleason 评分 6 分者 1 例，7 分者 5 例，临床分期 T_{2b} 期者 2 例，T_{2c} 期者 4 例。既往有腹盆部手术史者 2 例（均为阑尾切除术）。见表 1。

1.2　纳入及排除标准

纳入标准：①确诊前列腺癌且符合根治性切除指征；②年龄 18～75 岁；③同意签署知情同意书并能遵循医嘱、定期复诊随访。排除标准：①前列腺癌分期较晚，手术并非首选治疗方式；②存在急性感染；③合并未控制的严重基础疾病。

1.3　手术方法

所有手术均由单一术者操控康多内窥镜手术机器人系统完成。我们已在之前的研究中报道过康多手术机器人的组成部分和工作原理[10,12]。手术步骤如下：全麻后患者先取平卧位，常规消毒铺无菌单后留置尿管。套管布局采用五点法（图 1a），于腹中线耻骨联合上方 3～4 cm 处取 2 cm 切口，手指于腹膜外钝性分离后使用气囊扩张腹膜外腔隙，此孔置入 10 mm 套管，建立气腹（气压 12 mmHg，1 mmHg＝0.133 kPa），引入康多内窥镜手术机器人成像系统。以此点为起始，分别向左上和右上两侧延展 8 cm 且两者呈 120°，两点分别取 10 mm 切口，均置入机器人套管，此两点与肚脐连线的中点，分别取 12 mm 和 10 mm 切口，置入辅

助套管(图 1b)。本研究中 6 例手术均成功完成腹膜外腔的建立,无腹膜损伤破裂案例。实际上,我们在开展达芬奇机器人辅助腹膜外根治性前列腺切除术时,曾遇见在打孔时致使腹膜破裂的情况,但往往可以继续按腹膜外入路顺利施行手术,这在一定程度上得益于我们采用的套管布局方式。镜头孔在耻骨联合上方,机械臂套管和辅助套管均位于镜头孔上方一定距离。所以,机械臂和助手的辅助器械可以将腹膜下压,漏气的现象并不明显,不过,这可能也跟腹膜破损不大有关(破损往往就是套管直径大小)。我们认为如果是较大面积的腹膜撕裂致使漏气问题严重影响视野显露,最终可能需改为经腹腔入路手术。变换体位为头低脚高(Trenderlenburg 体位),对接机器人系统(图 1c)。采用腹腔镜上 30°视角,分离显露膀胱耻骨后间隙,清除前列腺表面脂肪,打开两侧盆筋膜,显露阴茎背深静脉复合体(DVC)并用一根 2-0 倒刺线将其缝扎,另取一根 2-0 倒刺线将 DVC 悬吊于耻骨联合后方(图 2a)。助手牵动尿管水囊帮助确认膀胱颈位置,切开膀胱前壁与前列腺间隙至膀胱颈,切开前列腺尿道,完好保留膀胱颈,继续向后方锐性游离,见双侧精囊和输精管,切断输精管,游离精囊至狄氏筋膜,以倒“U”形切开狄氏筋膜,钝性游离至前列腺尖部,侧韧带以 Hem-o-lok 夹闭离断(图 2b)。根据前列腺癌分期分级,所有患者均无需行盆腔淋巴结清扫。根据肿瘤位置、分期分级、年龄及患者意愿等,3 例患者行筋膜间切除(左侧、右侧及双侧各 1 例)(图 2c、d),其余 3 例行筋膜外切除。电剪刀切开前列腺尖部尿道,见尿管后将其取出,切断尿道,完整切除前列腺。以一根 2-0 倒刺线将狄氏筋膜断端与尿道后正中嵴行连续缝合(后重建第 1 层)(图 2e),另取一根 2-0 倒刺线将膀胱前列腺肌及膀胱后壁黏膜与尿道后正中嵴及后壁黏膜连续缝合(后重建第 2 层)(图 2f)。采用 3-0 倒刺线,双针法连续吻合膀胱颈和尿道(图 2g),后行尿道前方逼尿肌裙重建(图 2h)。最后,重新留置 F18 双腔尿管,将切除组织置入标本袋,自耻骨上切口取出,耻骨后留置 F20 引流管自右侧套管孔引出,缝合各手术切口,术毕。

1.4 术后处理

术后第 1 天,补液、抗感染、按需止痛,可少量饮水,肠道排气后开始进流食,可下地活动,监测尿量和引流液量及性状,存在血栓形成高危因素的患者酌情开始使用预防剂量的低分子肝素。术后第 2 天开始,根据患者饮食情况开始减少输液(抗生素连续输注 3~5 d 后改为口服制剂使用 1 周),嘱患者少食多餐,多下地活动,继续监测尿量和引流液量及性状。患者可以出院的标准是:无发热、腹痛等不适,正常饮食,下地活动自如及盆腔引流管已正常拔除。

表 1 患者一般资料

编号	年龄/岁	BMI/(kg·m^{-2})	前列腺体积/mL	腹盆部手术史	术前 PSA/(ng·mL^{-1})	穿刺病理 Gleason 评分/分	临床分期
1	65	28.0	63	无	17.98	3+4	T_{2c}
2	67	26.2	45	无	8.00	3+4	T_{2b}
3	72	23.1	86	无	11.90	3+4	T_{2c}
4	60	20.8	28	阑尾切除术	12.10	3+3	T_{2b}
5	58	25.8	35	无	6.61	4+3	T_{2c}
6	66	27.7	27	阑尾切除术	6.50	3+4	T_{2c}

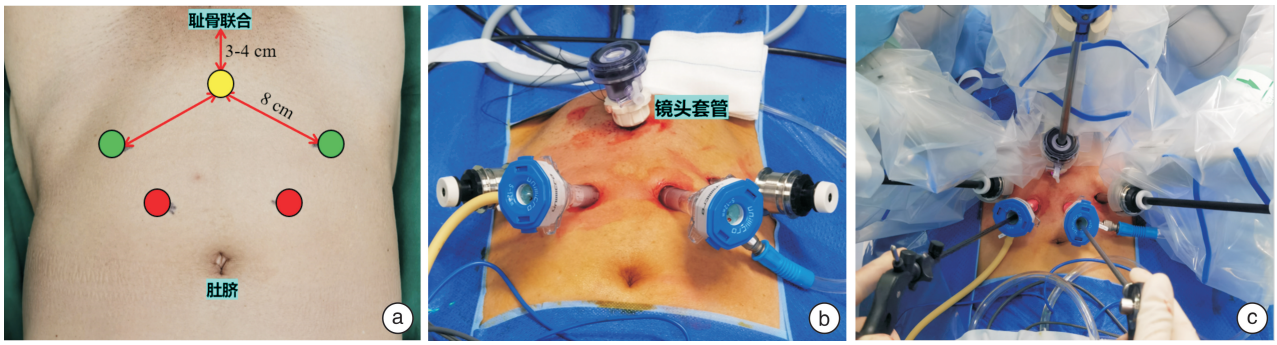

a:套管布局示意图:黄圆为镜头套管位置,2 个绿圆分别为左右两侧机械臂套管位置,2 个红圆分别为左右两侧辅助套管位置;b:套管布局实景图;c:镜头、机械臂及助手辅助器械安装到位实景图。助手站姿不受镜头及机械臂影响,以舒适的体位双手操作。

图 1 康多内窥镜手术机器人经腹膜外根治性前列腺切除及尿道周围全重建术中套管布局

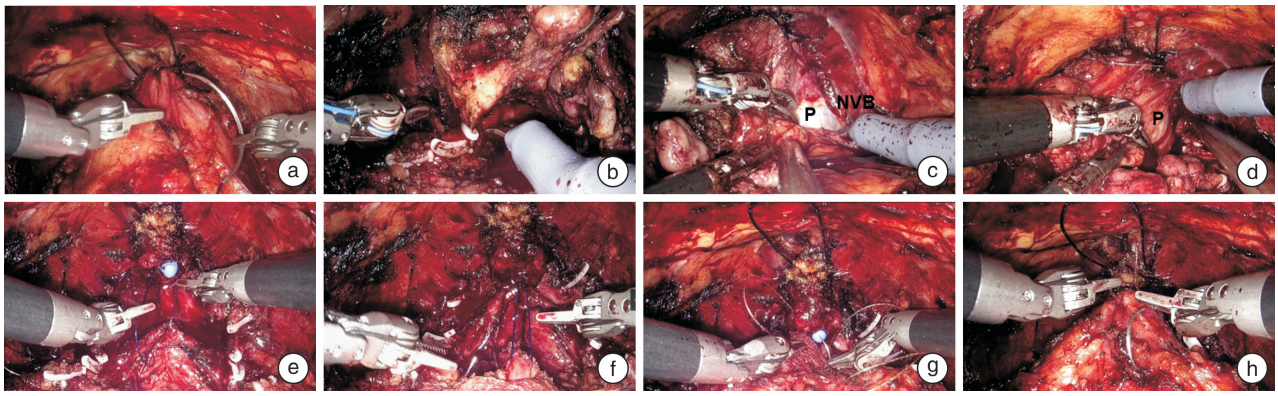

a：缝扎阴茎背深静脉复合体并将其悬吊于耻骨后方；b：以 Hem-o-lok 处理前列腺侧韧带；c、d：筋膜间游离前列腺（P）侧方，保护血管神经术（NVB）；e：后重建第 1 层：缝合狄氏筋膜断端与尿道后正中嵴；f：后重建第 2 层：缝合膀胱前列腺肌及膀胱后壁黏膜与尿道后正中嵴及尿道后壁黏膜；g：双针法吻合膀胱颈与尿道；h：前重建：恢复尿道前方逼尿肌裙的连续性。

图 2　康多内窥镜手术机器人经腹膜外根治性前列腺切除及尿道周围全重建术重要步骤

1.5　观察指标

本研究记录指标包括一般资料、术中指标和术后指标。一般资料：指患者的人口学资料及穿刺病理等数据。术中指标：①总手术时间："刀碰皮"开始至所有手术切口缝合完毕所经历的时间；②机械臂对接时间：巡回护士将机械臂系统移动至手术台旁，助手医生将三支机械臂顺利对接至相应的套管所耗费的时间；③机械臂腔内操作时间：术者操纵机器人机械臂进行分离、切除及重建吻合等步骤，整个过程的用时；④膀胱尿道吻合时间；⑤术中并发症及器械相关不良事件：术中其他脏器损伤、急性出血等需紧急改变手术策略或术中出现器械突然失灵、系统死机等任何影响手术顺利进行的突发情况；⑥术中出血量。术后指标：①术后住院日：手术日期与出院日期间隔的天数；②组织病理结果：切除的前列腺和精囊标本的病理诊断结果，尤其关注切缘是否阳性；③术后短期随访结果术后 1 个月内的并发症，如腹痛、发热、出血等；术后 1 个月的 PSA 结果；拔除尿管后 48 h、1 周和 1 个月的控尿情况，将 24 h 使用尿垫≤1 片或 24 h 漏尿量≤20 g 定义为完全自主控尿。以上所有指标均由专人记录和收集，本研究主要从系统运行流畅度、具体操作的效果（如止血和缝合）、瘤控和尿控等方面评价康多内窥镜手术机器人用于施行经腹膜外根治性前列腺切除及尿道周围全重建术的安全性和有效性。

2　结果

所有手术均按计划顺利完成，术中无并发症及器械相关不良事件发生。手术参数和术后信息见表 2。平均总手术时间为 138（120～154）min；平均机械臂对接时间为 5.7（2.5～9.8）min；平均机械臂腔内操作时间为 96（82～116）min；平均膀胱吻合尿道时间为 15.9（12.2～25.7）min；平均术中出血量为 85（10～200）mL。平均术后住院时间为 6（4～10）d。术后 1 个月随访期间，2 例患者出现尿道疼痛，1 例患者诉肛门处疼痛，1 例患者诉下腹部疼痛，所有患者均无 Clavien-Dindo Ⅱ～Ⅴ级并发症出现。术后组织病理示：Gleason 评分 7 分者 5 例，9 分者 1 例；病理分期 T_{2a}、T_{2c} 和 T_{3a} 期各 2 例；切缘阳性 1 例。术后 1 个月平均 PSA 为 0.014（0.007～0.033）ng/mL。所有患者尿管均保留 2 周，术后控尿情况见表 3。拔除尿管后 48 h，所有患者漏尿克数中位数为 115（30，430）g，24 h 使用尿垫数的中位数为 1.5（1，4）个，3 例患者完全自主控尿；拔管后 1 周，所有患者漏尿克数中位数为 50（4，150）g，24 h 使用尿垫数的中位数为 1.5（1，2）个，3 例患者完全自主控尿；拔管后 1 个月，所有患者漏尿克数中位数为 1.5（0，15）g，24 h 使用尿垫数的中位数为 1（0，1）个，所有患者均完全自主控尿。

3　讨论

前列腺位于男性盆腔底部，周围血管丛丰富，对于根治性前列腺切除术而言，机器人辅助手术比传统的开放或腹腔镜手术更具优势，这主要得益于它的 3D 高清视觉系统、多自由度的机械腕及自动滤除人手生理颤动等功能。达芬奇手术机器人应用于临床已 20 余年，在美国，超过 85％的根治性前列腺切除术由达芬奇机器人完成[4,14]。核心技术的垄断，使其售价和维护费用高昂。在我国，仅部分配备达芬奇机器人的医院可开展机器人辅助根治性前列腺切除术[15-16]。目前国内多家单位正在研发国产手术机器人，苏州康多机器人有限公司自主研发的康多内窥镜手术机器人系统（KD-SR-01）在按计划完成了动物实验之后[10]，于我中心先后进行了肾盂成型术和肾部分切除术临床试验，并取得较好的临床效果[11-13]。

表 2 手术参数和术后相关信息

编号	对接用时/min	手术总时长/min	机械臂操作时长/min	尿道吻合用时/min	出血量/mL	神经保留	术后住院天数/d	组织病理 Gleason 评分/分	病理分期	切缘	术后 1 个月 PSA /(ng·mL^{-1})
1	5.3	154	109	25.7	50	是	8	3+4	T_{2a}	阴性	0.033
2	3.8	149	116	12.9	200	是	6	3+4	T_{2a}	阳性	0.008
3	6.5	126	87	16.8	50	否	4	3+4	T_{2c}	阴性	0.015
4	9.8	140	96	12.2	10	是	4	3+4	T_{2c}	阴性	0.009
5	2.5	120	86	12.8	100	否	10	4+3	T_{3a}	阴性	0.012
6	6.5	140	82	14.9	100	否	5	4+5	T_{3a}	阴性	0.007

表 3 术后短期内控尿随访信息

编号	拔除尿管后 48 h		拔除尿管后 1 周		拔除尿管后 1 个月	
	漏尿克数/g	24 h 使用尿垫个数	漏尿克数/g	24 h 使用尿垫个数	漏尿克数/g	24 h 使用尿垫个数
1	430	2	90	2	3	1
2	1000	4	400	2	250	1
3	20	1	0	0	0	0
4	30	1	10	1	0	1
5	50	1	4	1	0	0
6	180	4	150	3	15	1

机器人辅助前列腺切除手术可经腹腔或腹膜外入路施行，腹膜外入路的优点在于可避免肠道干扰，所以也无需过分头低脚高（利于麻醉安全），且一定程度上降低术中和术后肠道并发症的发生率。缺点在于空间较小，机械臂或许会出现碰撞等问题[17-18]。根据我中心既往施行达芬奇机器人前列腺切除术的经验，本研究选择经腹膜外入路，康多内窥镜手术机器人系统配备两支操作臂和一只持镜臂，术中未出现机械臂碰撞的情况。无论是经腹腔还是经腹膜外入路，传统方式上的套管布局基本统一，尤其是镜头套管的位置多数位于腹中线肚脐水平，配合患者的头低脚高位，镜头朝向盆腔方向，整个镜体以约 30°位于患者胸部前方[19]。本研究所有手术的套管布局并未采用传统方式，主要改变是镜头套管定位于耻骨联合上方 3～4 cm 位置。手术操作中，镜头以较大角度位于术野上方，腔内的镜头不易受污染，手术中几乎无需擦拭镜头；腔外的镜体不遮挡助手操作，助手医生以舒适的体位进行双手操作，既提高了辅助效率也可避免不慎污染镜体。这一置镜方式，术者使用镜头 30°向上时，可更好地观察尿道断端，利于吻合。

本研究首次报道国产康多内窥镜手术机器人用于前列腺切除手术，初步纳入 6 例患者，术者操控体验较好，术中止血、缝合等操作确切。Novara 等[20]分析了 110 篇关于达芬奇机器人根治性前列腺切除术的文章，平均手术时间 152 min，平均出血量 166 mL，与本研究所示的结果较接近。本研究采用康多内窥镜手术机器人及不同的套管布局来施行根治性前列腺切除术，术者仍需经历新工具的学习阶段，但每台手术均顺利完成。根据术者经验来看，与达芬奇机器人比较，操控康多内窥镜手术机器人施行同样的手术步骤也并未额外耗费时间，所以我们认为康多内窥镜手术机器人经腹膜外根治性前列腺切除及尿道周围全重建术是完全可行且安全的。

Yang 等[21]报道单中心 419 例根治性前列腺切除术患者中，126 例（30.1%）切缘阳性，并指出术前 PSA＞10 ng/mL、术中失血量＞200 mL 和术后病理分期为 T_3 期是切缘阳性的独立危险因素。国外学者 Novara 综述分析了 79 篇关于机器人根治性前列腺切除术后瘤控的文章，指出平均切缘阳性率为 15%（6.5%～32%），并指出患者 BMI、PSA 水平、肿瘤分期和前列腺体积是切缘阳性的独立预测因素。有学者报道 166 例达芬奇机器人根治性前列腺切除术后发现 28 例（16.9%）切缘阳性[22]。本组中有 1 例术后病理示右侧尖部切缘阳性，该患者 BMI 26.2 kg/m^2，前列腺体积 45 mL，肿瘤位于前列腺右侧叶且靠近尖部，术中机械臂腔内操作用时 119 min（同组最长），出血量 200 mL，术后病理示分期 T_{2a} 期，目前该患者术后 1 个月查血 PSA 0.008 ng/mL。

根治性前列腺切除术后的患者往往要面临尿失禁的风险。虽然关于术后控尿功能的恢复机制并未被完全阐明，但目前普遍接受的观点是尿道周围结构的重建和前列腺周围神经血管束的保留程度对于术后的控尿功能恢复起到重要作用[23]。尿

道周围结构的重建主要包括前方重建技术、后方重建技术和全重建技术。Student 等[24]一项前瞻性随机对照试验指出，相比于单纯后重建，前后联合重建可获得更好的尿控结果，且并不影响性功能和肿瘤学结果。Porpiglia 等[25]认为前后重建为尿道括约肌复合体提供了全方位的稳定性和悬吊支撑，防止吻合口的分散并关闭死腔，减少了静脉血肿扩大的机会。另外，这种处理还可防止膀胱尿道吻合口和尿道下降到会阴。Manfredi 等[26]总结了 1000 例机器人辅助根治性前列腺切除术（RP）术中采用全重建技术的经验，认为全重建技术对于尿控的早期恢复具有良好效果。此外，多项研究表明在肿瘤学允许的情况下，RP 术中尽可能地保留尿道长度和厚度与尿失禁的早期恢复有关[27-28]。关于神经保留方面，比较统一的观点是保留神经的 RP 术可改善早期尿失禁的恢复，因此只要肿瘤学方面可行，即使是勃起功能低下的患者也应考虑行保留神经的前列腺切除术[29-30]。我中心根据文献报道及前期手术经验，本组手术均进行尿道周围全重建，即 DVC 缝扎后悬吊于耻骨联合后方、后重建两层和前重建。术后尿控方面，本组中一半患者拔除尿管 48 h 后实现即刻自主控尿，拔除尿管后 1 个月，所有患者均可自主控尿。有学者既往报道[22]，以与本研究相同自主控尿的标准来统计，166 例患者拔除尿管后 48 h、1 周和 4 周的控尿率分别为 39.2%、58.4%和 78.9%。由此我们认为，目前小样本量短期随访情况下，同一术者相同手术步骤和技术，相比于达芬奇机器人，康多内窥镜手术机器人前列腺切除术后患者控尿结果同样令人满意。

我们在既往研究中对康多内窥镜手术机器人系统（KD-S-01）的组成部分进行了详细的描述[10,12]。或许在一些技术方面还无法与达芬奇机器人相媲美，但手术机器人国产化的进度令人鼓舞，一些设计理念上也更有优势，比如开放式的医生控制台、悬吊式机械臂等，均为手术更好地进行提供了支持和保障。国产康多手术机器人系统尚未上市，所以暂时无法准确定价。可以预估的是，国产设备总体价格及相应耗材价格较进口设备及耗材价格下降大约 40%～60%。现如今亟待设备上市后的进一步相关研究来提供卫生经济学方面的结论。展望未来，康多内窥镜手术机器人除了用于开展医院内的手术外，远程医疗必然是一个重要的发展方向，偏远地区、战场甚至太空中，均存在远程手术的需求，目前国内外已有远程手术的动物实验报道[31-32]。

综上所述，康多内窥镜手术机器人经腹膜外根治性前列腺切除及尿道周围全重建术是安全有效的。本研究样本量小，未行对照，且随访时间短，侧重报道初步结果，未来还需更大样本量的随机对照试验研究验证。

（致谢：此创新性套管布局由浙江大学医学院附属第二医院泌尿外科经霄教授首先提出，供我们借鉴学习）

利益冲突　所有作者均声明不存在利益冲突

参考文献

[1] von Eyben FE. Re: Philip Cornford, Roderick C. N. van den Bergh, Erik Briers, et al. EAU-ESTRO-ESUR-SIOG Guidelines on Prostate Cancer. Part Ⅱ-2020 Update: Treatment of Relapsing and Metastatic Prostate Cancer. Eur Urol, 2021, 79: 263-282[J]. Eur Urol, 2021, 79(6): e176.

[2] Nyberg M, Hugosson J, Wiklund P, et al. Functional and Oncologic Outcomes Between Open and Robotic Radical Prostatectomy at 24-month Follow-up in the Swedish LAPPRO Trial[J]. Eur Urol Oncol, 2018, 1(5): 353-360.

[3] Coughlin GD, Yaxley JW, Chambers SK, et al. Robot-assisted laparoscopic prostatectomy versus open radical retropubic prostatectomy: 24-month outcomes from a randomised controlled study[J]. Lancet Oncol, 2018, 19(8): 1051-1060.

[4] Lowrance WT, Eastham JA, Savage C, et al. Contemporary open and robotic radical prostatectomy practice patterns among urologists in the United States[J]. J Urol, 2012, 187(6): 2087-2092.

[5] Fanfani F, Restaino S, Gueli Alletti S, et al. TELELAP ALF-X Robotic-assisted Laparoscopic Hysterectomy: Feasibility and Perioperative Outcomes[J]. J Minim Invasive Gynecol, 2015, 22(6): 1011-1017.

[6] Fanfani F, Monterossi G, Fagotti A, et al. The new robotic TELELAP ALF-X in gynecological surgery: single-center experience[J]. Surg Endosc, 2016, 30(1): 215-221.

[7] Kim DK, Park DW, Rha KH. Robot-assisted Partial Nephrectomy with the REVO-I Robot Platform in Porcine Models[J]. Eur Urol, 2016, 69(3): 541-542.

[8] Samalavicius NE, Janusonis V, Siaulys R, et al. Robotic surgery using Senhance((R))robotic platform: single center experience with first 100 cases[J]. J Robot Surg, 2020, 14(2): 371-376.

[9] Thomas BC, Slack M, Hussain M, et al. Preclinical Evaluation of the Versius Surgical System, a New Robot-assisted Surgical Device for Use in Minimal Access Renal and Prostate Surgery[J]. Eur Urol Focus, 2021, 7(2): 444-452.

[10] Dai X, Fan S, Hao H, et al. Comparison of KD-SR-01 robotic partial nephrectomy and 3D-laparoscopic partial nephrectomy from an operative and ergonomic perspective: A prospective randomized controlled study in porcine models[J]. Int J Med Robot, 2021, 17(2): e2187.

[11] 熊盛炜，贯华，代晓飞，等. 康多内镜手术机器人系统改良离断式"V"型肾盂瓣技术治疗成人马蹄肾合并肾积水 1 例[J/OL]. 泌尿外科杂志（电子版），2021，

13(1):29-31.

[12] 李学松,樊书菠,熊盛炜,等.国产内窥镜手术机器人系统在肾部分切除术中的初步临床应用[J].中华泌尿外科杂志,2021,42(5):375-380.

[13] Fan S,Dai X,Yang K,et al. Robot-assisted pyeloplasty using a new robotic system,the KangDuo-Surgical Robot-01: a prospective, single-centre, single-arm clinical study[J]. BJU Int,2021,128(2):162-165.

[14] Leow JJ,Chang SL,Meyer CP,et al. Robot-assisted Versus Open Radical Prostatectomy:A Contemporary Analysis of an All-payer Discharge Database[J]. Eur Urol,2016,70(5):837-845.

[15] 瞿旻,林恒之,王海峰,等.机器人辅助腹腔镜下根治性前列腺切除术治疗高危前列腺癌 400 例报告[J].中华泌尿外科杂志,2017,38(6):424-427.

[16] 陈晶,梁朝朝,周骏,等.达芬奇机器人辅助腹腔镜泌尿外科手术 500 例回顾性分析[J].微创泌尿外科杂志,2018,7(2):77-82.

[17] 陈正军,吕倩,范世达,等.四孔法腹膜外机器人辅助腹腔镜前列腺根治性切除术 22 例报道[J].机器人外科学杂志(中英文),2020,1(4):266-270.

[18] 袁仁斌,曹敏,潘玉龙,等.经腹膜外及经腹腔机器人辅助前列腺癌根治术疗效的 Meta 分析[J].四川医学,2021,42(5):453-456.

[19] Menon M,Shrivastava A,Kaul S,et al. Vattikuti Institute prostatectomy:contemporary technique and analysis of results[J]. Eur Urol,2007,51(3):648-657;discussion 657-658.

[20] Novara G,Ficarra V,Rosen RC,et al. Systematic review and meta-analysis of perioperative outcomes and complications after robot-assisted radical prostatectomy[J]. Eur Urol,2012,62(3):431-452.

[21] Yang CW,Wang HH,Hassouna MF,et al. Prediction of a positive surgical margin and biochemical recurrence after robot-assisted radical prostatectomy[J]. Sci Rep,2021,11(1):14329.

[22] 郝瀚,刘越,陈宇珂,等.机器人辅助前列腺癌根治术后患者的控尿恢复时间[J].北京大学学报(医学版),2021,53(4):697-703.

[23] Salazar A,Regis L,Planas J,et al. Early continence after radical prostatectomy: A systematic review[J]. Actas Urol Esp(Engl Ed),2019,43(10):526-535.

[24] Student VJ,Vidlar A,Grepl M,et al. Advanced Reconstruction of Vesicourethral Support(ARVUS)during Robot-assisted Radical Prostatectomy: One-year Functional Outcomes in a Two-group Randomised Controlled Trial[J]. Eur Urol,2017,71(5):822-830.

[25] Porpiglia F,Bertolo R,Manfredi M,et al. Total Anatomical Reconstruction During Robot-assisted Radical Prostatectomy:Implications on Early Recovery of Urinary Continence[J]. Eur Urol,2016,69(3):485-495.

[26] Manfredi M,Checcucci E,Fiori C,et al. Total anatomical reconstruction during robot-assisted radical prostatectomy:focus on urinary continence recovery and related complications after 1000 procedures[J]. BJU Int,2019,124(3):477-486.

[27] Song W,Kim CK,Park BK,et al. Impact of preoperative and postoperative membranous urethral length measured by 3 Tesla magnetic resonance imaging on urinary continence recovery after robotic-assisted radical prostatectomy[J]. Can Urol Assoc J,2017,11(3-4):E93-E99.

[28] Mungovan SF,Sandhu JS,Akin O,et al. Preoperative Membranous Urethral Length Measurement and Continence Recovery Following Radical Prostatectomy:A Systematic Review and Meta-analysis[J]. Eur Urol,2017,71(3):368-378.

[29] Michl U,Tennstedt P,Feldmeier L,et al. Nerve-sparing Surgery Technique,Not the Preservation of the Neurovascular Bundles,Leads to Improved Long-term Continence Rates After Radical Prostatectomy[J]. Eur Urol,2016,69(4):584-589.

[30] Park YH,Kwon OS,Hong SH,et al. Effect of Nerve-Sparing Radical Prostatectomy on Urinary Continence in Patients With Preoperative Erectile Dysfunction[J]. Int Neurourol J,2016,20(1):69-74.

[31] Wang W,Li J,Wang S,et al. System design and animal experiment study of a novel minimally invasive surgical robot[J]. Int J Med Robot,2016,12(1):73-84.

[32] 刘荣,赵国栋,孙玉宁,等.5G 远程机器人手术动物实验研究[J/OL].中华腔镜外科杂志(电子版),2019,12(1):45-48.

(收稿日期:2021-08-24)