保留 Retzius 间隙技术在男性机器人辅助腹腔镜保留生殖道和性神经的根治性膀胱全切术应用的初步探索与预后分析

胡嘏[1] 杨俊[1] 李凡[1] 卢宇超[1] 李恒[1] 刘征[1] 宋晓东[1] 王少刚[1]

［摘要］ **目的**：探索保留 Retzius 间隙技术在男性机器人辅助腹腔镜保留生殖道和性神经的根治性膀胱全切术应用的临床疗效。**方法**：收集 2022 年 1 月—2023 年 10 月在华中科技大学同济医学院附属同济医院收治的 16 例采用保留 Retzius 间隙技术行机器人辅助腹腔镜保留生殖道和性神经的根治性膀胱全切术＋原位回肠新膀胱的男性患者临床资料。患者年龄 38～65 岁，平均 48.9 岁；体重指数 18.6～30.5 kg/m^2，平均 24.3 kg/m^2；美国麻醉科医师协会评分 1～3 分，平均 2 分；国际勃起功能指数-5(international index of erectile function-5，IIEF-5)评分 11～25 分，平均 18.7 分。所有患者膀胱尿路上皮癌诊断成立，影像学无局部进展及远处转移，排除原发前列腺癌可能。9 例术前分期 cT2～T3a 期患者行新辅助化疗降期至 cT0～1 期，7 例患者为 cTa～1G3 期。患者均有强烈意愿保留尿控及性功能，遂行保留 Retzius 间隙技术保留生殖道和性神经的机器人辅助根治性膀胱切除＋原位回肠新膀胱重建术。术后 3 个月开始随访患者的肿瘤学和功能学状态。**结果**：16 例手术过程均顺利，无术中转开放手术。手术时间 205～421 min，平均 279.8 min；术中出血量 75～400 mL，平均 150.6 mL；术后患者住院时间 12～18 d，平均 12.2 d。术后有 2 例患者出现麻痹性肠梗阻，经保守治疗后好转，余无明显术后相关严重并发症。术后 6 个月，15 例(93.8%)患者恢复日间及夜间尿控，10 例(62.5%)患者 IIEF-5 评分达 12 分以上，其中 6 例(37.5%)患者可自行射精，中位随访时间 14.3(12～30)个月，未见肿瘤复发及转移。**结论**：对于严格筛选的男性患者，行保留 Retzius 间隙技术保留生殖道及性功能的机器人辅助根治性膀胱切除原位回肠新膀胱重建临床安全可行，在兼顾肿瘤控制的同时，实现更好尿控和性及生殖功能保留。大样本、长期随访研究需要进一步探索和验证。

［关键词］ 膀胱肿瘤；保留 Retzius 间隙技术；生殖道；性功能；机器人辅助根治性膀胱全切术
DOI：10.13201/j.issn.1001-1420.2025.01.003
［中图分类号］ R737.14 ［文献标志码］ A

Initial exploration and prognostic analysis of the application for Retzius space preservation technique in robot-assisted radical cystectomy with reproductive tract and sexual nerve preservation in males

HU Jia YANG Jun LI Fan LU Yuchao LI Heng LIU Zheng SONG Xiaodong WANG Shaogang

(Department of Urology, Tongji Hospital, Tongji Medical College, Huazhong University of Science and Technology, Wuhan, 430030, China)

Corresponding author: WANG Shaogang, E-mail: sgwangtjm@163.com

Abstract **Objective**: To explore the clinical efficacy of the Retzius space preservation technique in robot-assisted laparoscopic radical cystectomy with reproductive tract and sexual nerve preservation in males. **Methods**: The data of 16 patients with bladder cancer who underwent robot-assisted laparoscopic radical cystectomy with reproductive tract and sexual nerve preservation using the Retzius space preservation technique, along with orthotopic ileal neobladder reconstruction from January 2022 to October 2023 were retrospectively reviewed. The mean age was 48.9 years(range: 38－65 years), and the mean body mass index was 24.3 kg/m^2(range 18.6－30.5 kg/m^2). The mean American Society of Anesthesiologists(ASA) score was 2(range: 1－3), and the mean International Index of Erectile Function-5(IIEF-5) score was 18.7(range: 11－25). All patients were diagnosed with urothelial carcinoma of the bladder, with no evidence of local progression or distant metastasis, and primary prostate cancer

[1] 华中科技大学同济医学院附属同济医院泌尿外科(武汉，430030)
通信作者：王少刚，E-mail：sgwangtjm@163.com

引用本文：胡嘏，杨俊，李凡，等. 保留 Retzius 间隙技术在男性机器人辅助腹腔镜保留生殖道和性神经的根治性膀胱全切术应用的初步探索与预后分析[J]. 临床泌尿外科杂志，2025，40(1)：11-15. DOI：10.13201/j.issn.1001-1420.2025.01.003.

临床泌尿外科杂志

was excluded. Nine patients with cT2－T3a stage tumors underwent neoadjuvant chemotherapy to downstage cT0－1, and 7 patients had cTa－1G3 stage tumors. All patients expressed a strong desire to preserve urinary continence and sexual function, leading to the performance of the Retzius space preservation technique for reproductive tract and sexual nerve preservation in robot-assisted radical cystectomy with orthotopic ileal neobladder reconstruction. Postoperative follow-up of oncological and functional outcomes began three months after surgery. **Results**: All the cases were completed robotically without conversion. The average operation time was 279.8 min (205－421 min) and average estimated blood loss was 150.6 mL(range: 75－400 mL). The average postoperative hospital stay was 12.2 days(range: 12－18 days). Two patients developed postoperative paralytic ileus, which improved after conservative treatment, and no other significant surgery-related complications were observed. At six months postoperatively, 15 patients(93.8%) regained daytime and nighttime urinary continence, and 10 patients(62.5%) had an IIEF-5 score above 12, with 6 patients(37.5%) able to ejaculate. The average follow-up was 14.3 months(range: 12－30 months), and no recurrence or distant metastasis was found in this study. **Conclusion**: For carefully selected male cases, robot-assisted radical cystectomy with the Retzius space preservation technique for reproductive tract and sexual function preservation, combined with orthotopic ileal neobladder reconstruction, is clinically safe and feasible. This approach provides effective tumor control while achieving better preservation of urinary continence, sexual, and reproductive functions. Future studies with larger sample size and long-term follow-up are needed to further explore and validate these findings.

Key words bladder cancer; Retzius space preservation technique; reproductive tract; sexual function; robot-assisted radical cystectomy

在国内,膀胱恶性肿瘤的发病率和死亡率均位居世界前列[1]。虽然肌层浸润性膀胱癌(muscle-invasive bladder cancer,MIBC)的多种保膀胱治疗模式已有所突破,但根治性膀胱切除术作为膀胱癌领域金典术式被认为是这类患者的标准治疗方式,也是高危或极高危非肌层浸润性膀胱癌(non-muscle-invasive bladder cancer,NMIBC)的可选治疗手段[2-3]。男性患者接受此手术通常需切除膀胱、前列腺、精囊及神经血管束等器官,导致术后控尿及性功能障碍,严重影响患者的生理及心理健康。

目前,专家学者对膀胱全切术后功能保留的关注日益增加,器官保留的根治性膀胱切除术(organ-preserving cystectomy,OSC)呈现增长趋势。该技术旨在保持常规手术肿瘤学效果的同时保留患者的相关功能。研究表明,术中保留性神经(nerve-sparing,NS)、前列腺包膜或精囊等结构有助于改善术后尿控及性功能,因此衍生出多种改良术式,但各方法的优劣尚无定论[4]。本研究回顾性分析了 2022 年 1 月—2023 年 10 月在华中科技大学同济医学院附属同济医院采用保留 Retzius 间隙技术机器人辅助腹腔镜进行的保留生殖道和性神经的根治性膀胱全切术的 16 例男性患者的临床资料,探讨该手术的早期疗效。

1 资料与方法

1.1 临床资料

本组 16 例男性患者,年龄 38～65 岁,平均 48.9 岁;体重指数 18.6～30.5 kg/m^2,平均 24.3 kg/m^2;美国麻醉科医师协会评分 1～3 分,平均 2 分;国际勃起功能指数-5(international index of erectile function-5,IIEF-5)评分 11～25 分,平均 18.7 分。其中 7 例 G3 高级别非肌层浸润患者(cT1 期 5 例,cTa 期 2 例),9 例 cT2～T3a 期患者接受术前新辅助化疗降期至 cT0～1 期。纳入标准:①术前经膀胱镜检查或肿瘤电切确诊为膀胱尿路上皮癌;②患者有强烈意愿保留控尿、性功能及生殖功能;③术前相关检查未见膀胱颈或尿道肿瘤,满足原位膀胱的条件;④局限性膀胱肿瘤即肿瘤未突破膀胱壁,未侵犯前列腺、精囊腺,未见盆腔肿大淋巴结;⑤术前影像学检查未发现肿瘤远处转移;⑥患者术前血清 PSA＜2.5 ng/mL,多参数 MRI 检查未提示临床原发前列腺癌证据。

1.2 手术方法

手术采用达芬奇机器人手术系统(Da Vinci Si/Xi)经腹腔入路,并由具有丰富机器人手术操作经验的同一术者完成。麻醉方式采用气管内插管全身麻醉,患者体位和建立手术操作通道参考相关研究。先行双侧盆腔淋巴结清扫(包括标准/扩大清扫),操作中注意保护沿乙状结肠/直肠壁背外侧走行的盆腔神经。

精囊输精管游离:先暴露膀胱直肠陷窝,在该陷窝底部的前壁横行切开腹膜,显露输精管及精囊,沿输精管在膀胱后壁与精囊间层面顺行剥离精囊一直到射精管,剥离过程小心钳夹输精管,避免损伤射精管(图 1a)。Hood 层面建立及膀胱游离:沿腹部脐正中襞膀胱顶壁位置切开腹膜,膀胱内注水 250 mL 使其充盈,紧贴膀胱前壁表面肌层游离,游离范围左右界为两侧的脐内侧襞,整个游离范围局限于膀胱前壁的脂肪层面,不显露耻骨联合、骨盆结构及前列腺外包膜,术中送检膀胱前壁脂肪层面证实无肿瘤(图 1b、c)。膀胱侧蒂游离:充分游离膀胱前壁后,紧贴膀胱外侧分离并离断两侧血管蒂至前列腺部,谨慎使用双极能量(图 1d)。

膀胱与前列腺部分离：助手牵拉尿管确认膀胱颈及尿道走向，钝性及锐性结合在膀胱颈部与前列腺交界处游离，游离出膀胱颈尿道（图 1e）。用 Hem-o-lok 钳夹尿管并剪断，将尿管向头侧牵引并利用球囊压迫膀胱颈来阻断尿液及癌细胞外溢，切除近端的少部分前列腺，保留大部分远端的前列腺（图 1f）仔细止血，前列腺腺体出血必要时予以缝扎。原位膀胱重建：距回盲部约 20 cm 处截取回肠 45 cm 制作新膀胱，将缝合构建的“W”型新膀胱与前列腺尿道部吻合。详细手术步骤参考相关研究[5]。

术后 7～12 d 通过膀胱造影证实无明显吻合口瘘后拔除尿管；如存在吻合口瘘则适当延后带管时间，再根据造影复查结果决定是否拔除尿管。指导患者积极开展术后盆底功能康复训练及定期返院复查。

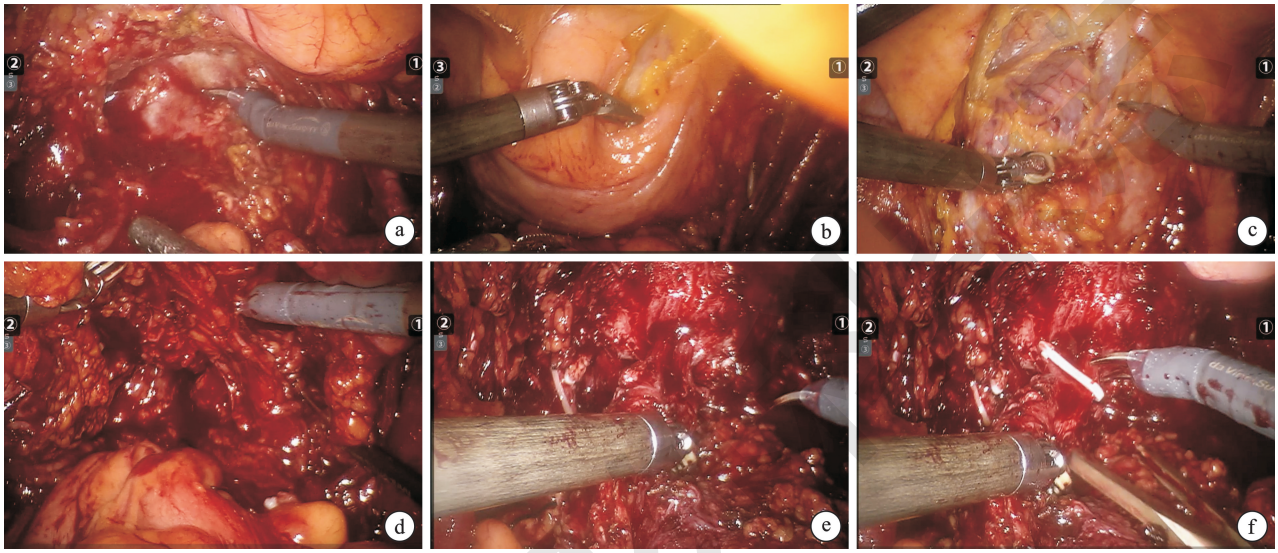

a：沿输精管在膀胱后壁与精囊间层面顺行剥离精囊；b：膀胱内注水，紧贴膀胱前壁表面肌层游离；c：充分游离膀胱前壁；d：紧贴膀胱外侧离断侧血管蒂；e：膀胱颈与前列腺交界处分离膀胱颈尿道；f：切除近端的少部分前列腺，保留大部分远端的前列腺。

图 1　手术关键步骤图

1.3　观察指标

记录手术时间、出血量、术后住院天数、早期并发症及病理切缘情况。评估术后拔除尿管后 3、6 个月的尿控情况、性功能恢复情况及短期肿瘤控制效果。恢复控尿定义为：日间或夜间使用尿垫数量≤1 张；性功能评估采用 IIEF-5 评分。

2　结果

16 例手术过程均顺利，无术中转开放手术。手术时间 205～421 min，平均 279.8 min；术中出血量 75～400 mL，平均 150.6 mL；术中无脏器及盆腔大血管损伤等术中并发症。术后患者住院时间 9～18 d，平均 12.2 d。2 例患者术后麻痹性肠梗阻，予以禁食、抑酸、抑酶等保守治疗后好转，余无明显术后严重并发症。所有患者术中尿道切缘、膀胱前壁脂肪组织均送冷冻病理切片检查提示阴性。术后病理双侧输尿管残端均为阴性。病理分期：pT0 期 5 例，pTa～1 期 8 例，pT2 期 3 例。病理分级：高级别尿路上皮癌 10 例，原位癌 1 例。术中双侧盆腔淋巴结清扫数目 17～30 个，平均 22.5 个。15 例患者未发现淋巴结转移，仅 1 例为 pN1 期。

所有患者拔除尿管后均常规行盆底肌功能及夜间控尿训练，未见患者出现排尿困难及尿潴留等相关并发症。拔尿管后 1、3、6 个月的日间控尿率分别为 56.3%（9/16）、68.8%（11/16）、100.0%（16/16）；夜间控尿率分别为 43.8%（7/16）、62.5%（10/16）、93.8%（15/16）。术后 3 个月 IIEF-5 评分，6 例患者 12 分以上，平均 15.6（12～22）分。术后 6 个月，10 例患者评分 12 分以上，平均 16.3（13～23）分，其中 6 例患者可自行射精伴快感。随访时间 12～30 个月，中位随访时间 14.3 个月，定期肺部及全腹影像学检查，未见肿瘤复发及转移。

3　讨论

当前，对根治性膀胱全切术的要求已不仅限于肿瘤控制和减少围手术期并发症。越来越多的学者将功能保留作为研究重点，包括有效的尿路重建、尿控、性功能和生育功能的保留等方面。原位回肠新膀胱术无须腹壁造口且能够模拟生理排尿，患者接受度更高。然而，该重建手术方式仍存在创伤大，尿失禁和性功能障碍等远期并发症发生率较高等局限[6-7]。因此，如何通过改良技术手段来提高患者的生活质量，是传统原位回肠新膀胱术亟待

解决的难题。

NS 是原位回肠新膀胱的基础，一方面有助于改善患者术后勃起功能，另一方面提升日间和夜间控尿效果，且双侧神经保留的效果优于单侧保留[8]。在筛选合适患者的前提下，筋膜内技术的 NS 膀胱切除术已在临床上广泛应用并逐渐成熟。从解剖结构看，血管神经束（neurovascular bundle，NVB）走行于前列腺筋膜和肛提肌筋膜之间。在穿过尿生殖膈后，NVB 进入阴茎海绵体，参与勃起功能调控。同时，NVB 发出分支支配尿道括约肌并参与控尿功能调控。NVB 的形态呈现网片状，广泛分布于前列腺周围，最主要分布于后外侧及外侧等区域[9]。

基于这一解剖结构，在筋膜内技术的基础上，尽可能保留前列腺包膜（prostate capsule sparing，PCS），切除近端前列腺，避免对前列腺周围筋膜的过度游离，同时保留包括 NVB 和远端括约肌，理论上可进一步改善患者勃起和控尿功能。国内外小样本研究验证了这一观点。例如，林天歆等[5]研究显示，行保留前列腺侧包膜的根治性膀胱切除术后，患者的即刻控尿率为 42%，术后 6 个月控尿率为 95%，IIEF-5 评分达 10.1 分。Saad 等[10]比较 PCS 和 NS 膀胱全切单中心经验时发现，PCS 组术后 3 个月日间控尿率（90% vs 70%）、夜间控尿率（51% vs 17%）、勃起恢复率（53% vs 9%）显著优于 NS 组（$P<0.001$）。近年来，除了关注性功能和控尿功能的保护外，也出现了如精囊保留等多种保留生育功能技术[11]的根治性膀胱全切术。meta 分析显示，NS 技术在术后性功能和控尿功能保留方面不逊于 PCS 技术，且满足了患者对射精及生育功能保留的需求[12]。

根治性膀胱切除术在追求功能/器官保留的同时，在肿瘤控制方面仍存在一定争议。早前研究显示，对于病理分期 pT2 期及以上且接受保留前列腺、精囊及输精管的患者，术后面临疾病进展增加的风险[13]。随着当前针对 MIBC 患者的术前新辅助治疗日趋成熟，更多比例的患者实现了病理降期甚至完全缓解。且临床工作中确有部分中青年膀胱癌患者有保留生育的需求。因此，如何兼顾肿瘤控制和功能保留，让更多局限性的 MIBC 或高危/极高危 NMIBC 患者实现获益是本研究的出发点。

总结本研究的特点：①控尿、性神经相关解剖元件的极致保留。将保留 Retzius 间隙技术应用其中，仅需游离膀胱前壁表面的脂肪层面以建立手术操作空间，与常规前入路需完全暴露耻骨后 Retzius 间隙不同，从而最大程度保留耻骨后尿道周围各悬吊支撑结构完整[14]。此外紧贴膀胱两侧离断侧血管蒂，保留部分前列腺，远离 NVB 走行区域，可能有助于性功能早期恢复。随访结果显示，患者术后 6 个月日间控尿率 100.0%，夜间控尿率 93.8%，IIEF-5 评分 16.3 分，均略优于既往 PCS 等术式的对应结果。②适应证的严格筛选。PCS 及大部分前列腺所带来的肿瘤残留是始终存在的争议问题[15-16]。现阶段并无公认的方法对膀胱癌合并前列腺癌进行准确预测，本研究结合术前多参数磁共振及 PSA 值（<2.5 ng/mL），以初步排除偶发前列腺癌的残留风险。另外，对满足原位膀胱条件的，术前影像非 N1、M1 且 T2 或 T3a 期临床分期患者均予以新辅助治疗。纳入降期效果明显的患者，手术操作中对前列腺尿道切缘、膀胱前壁脂肪组织均多点活检冷冻病理切片以证实无肿瘤残留。术后的病检也无一例切缘阳性患者。短期随访肿瘤控制学尚可，无复发及转移患者。以上结果在一定程度上说明了适应证选择的合理性。③机器人辅助下男性生殖道的完整保留。三维视觉、操作精细等特点有助于在输精管和精囊的腹面与膀胱后壁和三角区间游离过程中保护射精管，保证精道通畅，实现器官和功能的双重保留。随访结果提示勃起功能恢复的患者中，有 6 例可自行射精伴快感。

综上所述，本研究在严格筛选的男性患者小样本研究中，保留 Retzius 间隙技术机器人辅助腹腔镜保留生殖道和性神经的根治性膀胱全切术联合原位新膀胱在兼顾肿瘤控制的同时，控尿、性功能及射精功能的恢复略优于既往单纯 NS 或 PCS 等术式。但我们仍须客观面对该术式的局限性：①保留大部分前列腺腺体，若患者日后出现前列腺癌或前列腺增生，外科处理将更加棘手；②尽管我们在手术中尽可能保留结构，但并非所有患者的性功能和射精功能都能完全恢复，因此在器官保留的基础上如何实现相应功能的保留仍需进一步探讨；③本研究为单一队列研究，纳入病例数较少，远期肿瘤控制和功能保留效果仍需进一步随访观察。大样本的病例对照研究有助于提升该术式的临床应用价值。此外，女性膀胱癌患者的器官及功能保留术式既往虽有小样本研究[17]，仍有待进一步规范，以丰富现有的证据基础。

利益冲突 所有作者均声明不存在利益冲突

参考文献

[1] Bray F, Laversanne M, Sung H, et al. Global cancer statistics 2022: GLOBOCAN estimates of incidence and mortality worldwide for 36 cancers in 185 countries[J]. CA Cancer J Clin, 2024, 74(3): 229-263.

[2] Babjuk M, Burger M, Capoun O, et al. European association of urology guidelines on non-muscle-invasive bladder cancer (Ta, T1, and carcinoma in situ)[J]. Eur Urol, 2022, 81(1): 75-94.

[3] Alfred Witjes J, Max Bruins H, Carrión A, et al. European association of urology guidelines on muscle-invasive and metastatic bladder cancer: summary of the

2023 guidelines[J]. Eur Urol，2024，85(1)：17-31.

[4] Clay R，Shaunak R，Raj S，et al. Oncological and functional outcomes of organ-preserving cystectomy versus standard radical cystectomy：a systematic review and meta-analysis[J]. BJUI Compass，2023，4(2)：135-155.

[5] 林天歆，李记标，何旺，等. 保留前列腺侧包膜的机器人辅助根治性膀胱切除-原位回肠新膀胱术的早期疗效[J]. 中华泌尿外科杂志，2021，42(7)：491-496.

[6] Modh RA，Mulhall JP，Gilbert SM. Sexual dysfunction after cystectomy and urinary diversion[J]. Nat Rev Urol，2014，11(8)：445-453.

[7] Nagele U，Anastasiadis AG，Stenzl A，et al. Radical cystectomy with orthotopic neobladder for invasive bladder cancer：a critical analysis of long-term oncological，functional，and quality of life results[J]. World J Urol，2012，30(6)：725-732.

[8] Furrer MA，Studer UE，Gross T，et al. Nerve-sparing radical cystectomy has a beneficial impact on urinary continence after orthotopic bladder substitution，which becomes even more apparent over time[J]. BJU Int，2018，121(6)：935-944.

[9] Walsh PC. Anatomical studies of the neurovascular bundle and cavernosal nerves[J]. J Urol，2005，174(2)：566.

[10] Saad M，Moschini M，Stabile A，et al. Long-term functional and oncological outcomes of nerve-sparing and prostate capsule-sparing cystectomy：a single-centre experience[J]. BJU Int，2020，125(2)：253-259.

[11] Muto G，Collura D，Rosso R，et al. Seminal-sparing cystectomy：technical evolution and results over a 20-year period[J]. Urology，2014，83(4)：856-861.

[12] Huang J，Fan XX，Dong W. Current status of laparoscopic and robot-assisted nerve-sparing radical cystectomy in male patients[J]. Asian J Urol，2016，3(3)：150-155.

[13] Secin FP，Bianco FJ，Cronin A，et al. Is it necessary to remove the seminal vesicles completely at radical prostatectomy? decision curve analysis of European Society of Urologic Oncology criteria[J]. J Urol，2009，181(2)：609-613；discussion 614.

[14] 杨俊，胡嘏，管维，等. Hood 技术在机器人辅助根治性前列腺切除术中的应用及疗效分析[J]. 中华泌尿外科杂志，2022，43(3)：176-180.

[15] Fahmy O，Khairul-Asri MG，Schubert T，et al. Clinicopathological features and prognostic value of incidental prostatic adenocarcinoma in radical cystoprostatectomy specimens：a systematic review and meta-analysis of 13，140 patients[J]. J Urol，2017，197(2)：385-390.

[16] Pignot G，Salomon L，Lebacle C，et al. Prostate cancer incidence on cystoprostatectomy specimens is directly linked to age：results from a multicentre study[J]. BJU Int，2015，115(1)：87-93.

[17] 刘洋，周晓洲，付炯，等. 机器人辅助女性保留生殖器官膀胱根治性切除联合全腔内原位回肠新膀胱重建的初步经验[J]. 临床泌尿外科杂志，2024，39(6)：483-487.

（收稿日期：2024-11-01）

（上接第 10 页）

[15] Cao L，Yang ZY，Qi L，et al. Robot-assisted and laparoscopic vs open radical prostatectomy in clinically localized prostate cancer：perioperative，functional，and oncological outcomes：a systematic review and meta-analysis[J]. Medicine(Baltimore)，2019，98(22)：e15770.

[16] Jeong CW，Lee S，Oh JJ，et al. Quantification of Median lobe protrusion and its impact on the base surgical margin status during robot-assisted laparoscopic prostatectomy[J]. World J Urol，2014，32(2)：419-423.

[17] Tian XJ，Wang ZL，Li G，et al. Development and validation of a preoperative nomogram for predicting positive surgical margins after laparoscopic radical prostatectomy[J]. Chin Med J，2019，132(8)：928-934.

[18] Lim SK，Kim KH，Shin TY，et al. Retzius-sparing robot-assisted laparoscopic radical prostatectomy：combining the best of retropubic and perineal approaches[J]. BJU Int，2014，114(2)：236-244.

[19] Walz J，Burnett AL，Costello AJ，et al. A critical analysis of the current knowledge of surgical anatomy related to optimization of cancer control and preservation of continence and erection in candidates for radical prostatectomy[J]. Eur Urol，2010，57(2)：179-192.

[20] Rosenberg JE，Jung JH，Edgerton Z，et al. Retzius-sparing versus standard robotic-assisted laparoscopic prostatectomy for the treatment of clinically localized prostate cancer[J]. Cochrane Database Syst Rev，2020，8(8)：CD013641.

（收稿日期：2024-11-17）

临床泌尿外科杂志