单一体位机器人左肾癌伴静脉癌栓切除术临床实践*

宋佳龙[1,2] 赵国栋[3] 彭程[2] 贾卓[2] 刘侃[2] 焦启龙[1,2] 陈一博[1,2] 杜松良[2]
张鹏[2] 许亮[2] 张旭[1,2] 马鑫[1,2] 黄庆波[1,2]

［摘要］ **目的**:探讨经 Kocher 入路和左侧肠系膜上入路的单一体位机器人左肾癌伴静脉癌栓切除术的安全性和可行性。**方法**:回顾性分析 2021 年和 2023 年于中国人民解放军总医院第一医学中心经 Kocher 入路和左侧肠系膜上入路行单一体位机器人左肾癌伴静脉癌栓切除术的 2 例患者临床资料。2 例患者均为男性,年龄分别为 56、70 岁;体重指数分别为 20.6、26.0 kg/m^2。根据 301 分级,0b 级癌栓患者 1 例,Ⅱ级癌栓患者 1 例。**结果**:2 例手术均在单一体位下顺利完成,无转开放或改变体位。手术时间分别为 205、436 min,失血量分别为 350、2 500 mL。患者术后总住院时间分别为 6、10 d。根据 Clavien-Dindo 分级系统,无Ⅲ级以上并发症。随访时间分别 29.4、13.5 个月,2 例患者均无肿瘤复发及转移。**结论**:对于原发灶位于左侧的 301 分级 0b～Ⅱ级的肾癌伴静脉癌栓患者,经 Kocher 入路和左侧肠系膜上入路行单一体位肾癌伴静脉癌栓切除术是安全、可行的,有望缩短手术时间,提高取栓操作的效率及安全性,减少患者的医疗支出。

［关键词］ 肾肿瘤;静脉癌栓;机器人;腹腔镜;单一体位
DOI:10.13201/j.issn.1001-1420.2025.01.006
［中图分类号］ R737.11 ［文献标志码］ A

Clinical practice of single-position robot-assisted left nephrectomy and venous tumor thrombectomy

SONG Jialong[1,2] *ZHAO Guodong*[3] *PENG Cheng*[2] *JIA Zhuo*[2] *LIU Kan*[2]
JIAO Qilong[1,2] *CHEN Yibo*[1,2] *DU Songliang*[2] *ZHANG Peng*[2] *XU Liang*[2]
ZHANG Xu[1,2] *MA Xin*[1,2] *HUANG Qingbo*[1,2]
([1]School of Medicine, Nankai University, Tianjin, 300071, China; [2]Department of Urology, Third Medical Center, Chinese PLA General Hospital; [3]Department of Hepato-Pancreato-Biliary Surgery, First Medical Center, Chinese PLA General Hospital)
Corresponding author: HUANG Qingbo, E-mail:gdhuangqingbo@163.com

Abstract **Objective**: To explore the safety and feasibility of single-position robot-assisted left nephrectomy and venous tumor thrombectomy via Kocher approach and left superior mesenteric approach. **Methods**: The clinical data of the 2 patients who underwent single-position robot-assisted left nephrectomy and venous tumor thrombectomy via Kocher approach and left superior mesenteric approach at the First Medical Center of Chinese PLA General Hospital in 2021 and 2023 were retrospectively analyzed. Both patients were male, aged 56 and 70 years old. Body mass index was 20.6 and 26.0 kg/m^2. According to the 301 classification, there was 1 patient with level 0b tumor thrombus and 1 patient with level Ⅱ tumor thrombus. **Results**: Both operations were successfully completed in a single position without converting to open surgery or changing position. The operation time was 205 and 436 minutes, and the blood loss was 350 and 2 500 mL. The patient's total postoperative hospital stay was 6 and 10 days. According to the Clavien-Dindo classification system, there were no complications above Grade Ⅲ. Both patients showed no tumor recurrence or metastasis during the follow-up period of 29.4 and 13.5 months, respectively. **Conclusion**: For patient's with level 0b－Ⅱ (301 classification) left renal tumor with venous tumor thrombus, single-position robot-assisted left nephrectomy and venous tumor thrombectomy via Kocher approach and left superior mesenteric approach is safe and feasible. It is expected to shorten the operation time, improve the efficiency and safety of thrombectomy, and reduce patient medical expenses.

Key words renal neoplasms; venous tumor thrombus; robot; laparoscopy; single position

*基金项目:国家自然科学基金面上项目(No:82273412);北京市自然科学基金(No:L248017)
[1]南开大学医学院(天津,300071)
[2]中国人民解放军总医院第三医学中心泌尿外科医学部
[3]中国人民解放军总医院第一医学中心肝胆胰外科医学部
通信作者:黄庆波,E-mail:gdhuangqingbo@163.com

引用本文:宋佳龙,赵国栋,彭程,等.单一体位机器人左肾癌伴静脉癌栓切除术临床实践[J].临床泌尿外科杂志,2025,40(1):26-29.DOI:10.13201/j.issn.1001-1420.2025.01.006.

临床泌尿外科杂志

肾癌发病率占成人恶性肿瘤的 3%～5%[1]，在大多数国家和地区，肾细胞癌的发病率都呈逐年上升的趋势[2]。研究表明，有 4%～15%的肾癌患者伴有肾静脉或下腔静脉癌栓[3]。然而，癌栓手术中的切除与重建操作风险极高，常发生围术期并发症[4]。近年来，随着微创技术的发展，机器人下腔静脉癌栓切除术的安全性和有效性不断得到证实[5-6]，国内一些中心也在尝试探索癌栓手术治疗的新技术[7]。

我们在临床实践中发现，对于 301 分级 0b～Ⅱ级的左侧肾癌伴静脉癌栓患者，通常先采用左侧斜卧位取栓，随后采用右侧斜卧位切除患肾，整体手术时间较长。且由于解剖关系及手术空间的限制，术前需要进行左肾动脉栓塞，增加术前准备时间及经济费用。在长期的多学科合作的模式下，我们结合肝胆外科和泌尿外科手术特点，创新性地提出了经 Kocher 入路和左侧肠系膜上入路的左肾癌伴静脉癌栓切除术。该技术可以在单一体位下完成偏右侧左肾静脉开口处下腔静脉癌栓的切取、血管重建和患肾的整块切除，通过体位的减少和手术入路的改变来缩短手术时间、提高手术安全性和效率。本文通过临床实践初步探讨单一体位下新手术入路与操作的安全性及可行性。

1　资料与方法

1.1　临床资料

回顾性分析 2021 年和 2023 年在中国人民解放军总医院第一医学中心就诊的 2 例肾癌伴下腔静脉癌栓患者的临床资料。该 2 例患者肿瘤原发灶均在左肾，均经 Kocher 入路和左侧肠系膜上入路行单一体位肾癌伴静脉癌栓切除术。患者 1，男性，56 岁，体重指数 20.6 kg/m^2，因血尿就诊，肿瘤原发灶最大径 5.8 cm，301 分级 0b 级，无肾脏肿瘤外的其他系统疾病。患者 2，男性，70 岁，体重指数 26.0 kg/m^2，因血尿就诊，肿瘤原发灶最大径 9.1 cm，术前下腔静脉癌栓高度 7.3 cm，301 分级Ⅱ级，有高血压病史。

1.2　术前评估及准备

患者术前均行增强 CT 或 MRI、超声造影等检查明确诊断，同时评估侧支循环建立情况及腔静脉壁侵犯情况，以辅助手术决策制定。围术期评估及手术过程均由多学科团队保障，包括泌尿外科、肝胆外科、麻醉科、超声科、输血科、重症医学科等。

1.3　手术方法

根据癌栓高低等情况不同，我们团队在前期已经相对系统地报道了基于 301 分级系统的机器人辅助下肾癌伴静脉癌栓手术策略[8]。此外，多学科团队内的肝胆胰外科专家也已经报道了关于机器人胰十二指肠切除术[9-10]和顺行模块化胰脾切除术(radical antegrade modular pancreatosplenectomy，RAMPS)[11]的相关技术。在多学科协作的模式下，我们提出经 Kocher 入路和左侧肠系膜上入路进行单一体位的左肾癌伴静脉癌栓切除术。该技术的要点如下。

体位和套管放置：患者取平卧位，双腿分开(图 1a)。Trocar 放置如图 1b、c 所示，脐下放置 Trocar 作为辅助孔，脐右旁开放置 12 mm Trocar 作为镜头孔，其后分别于右侧肋缘下结肠旁，左侧上腹部(锁骨中线与腋前线附近)与右锁骨中线脐水平放置机器人 Trocar 作为牵引臂和主、副机械臂孔。床旁操作系统摆放见图 1d。

机器人辅助静脉瘤栓切取及患肾切除过程(图 2)：进腹后超声刀大范围打开胃结肠韧带，沿 Toldt 筋膜向右游离和下降右结肠及结肠肝曲，充分显露胰头十二指肠，其后打开十二指肠侧腹膜，自外向内分离胰头十二指肠背侧，完成 Kocher 操作。其后使用 Cadiere 钳将胰头十二指肠侧翻(可垫衬纱布)，长段显露下腔静脉，向两侧游离和显露双侧肾静脉、左侧肾动脉。术中借助镜下超声进一步确定癌栓近心端位置。分别在下腔静脉远心端、癌栓近心端预置血管阻断带。对于 0b 级癌栓患者，于左肾静脉根部预制阻断带即可，其后将胰头十二指肠放回原位，首先打开胰颈下缘结肠系膜前叶，向左侧分离远端胰腺，其后于结肠中血管左侧无关血管区打开结肠系膜，自肠系膜上动脉左侧屈式韧带位置，向背侧分离，长段游离左肾静脉，并于左肾静脉头侧探寻和离断左肾动脉，其后切割闭合器离断左肾静脉，再游离和整块切除左肾及静脉癌栓。对于Ⅰ～Ⅱ级癌栓，借助同样的入路和方法探寻和离断左肾动脉，其后二次侧翻胰头十二指肠，依次阻断远心端下腔静脉、右侧肾动脉、右侧肾静脉、近心端下腔静脉，使用切割吻合器带瘤离断左肾静脉，完成切开下腔静脉取栓及下腔静脉重建，其后恢复右肾血供，放回胰头十二指肠，继续回到肠系膜上动脉左侧整块切除左肾。

1.4　术后处理及随访

患者术后根据病情选择性进行 ICU 治疗，定时监测患者血常规、凝血功能、肝肾功能等指标，并给予对症支持治疗。必要时输血处理。术后每 3 个月复查腹盆部 CT 或 MRI、胸部 CT 等进行随访。

2　结果

2 例手术均在单一体位下顺利完成，病理提示均为肾透明细胞癌。其中患者 1 手术时间 205 min，术中出血 350 mL，未输血，术后未入 ICU，术后住院时间 6 d，无并发症；术后随访时间 29.4 个月，无肿瘤复发及转移。患者 2 手术时间 436 min，术中出血 2 500 mL，术中输血 845 mL，术中下腔静脉阻断时间 22 min，术后转入 ICU 治疗，3 d 后转回普通病房，术后总住院时间 10 d；术后出现Ⅱ级并发症(血红蛋白低，予输血治疗后好转)；术后随访时间 13.5 个月，无肿瘤复发及转移。

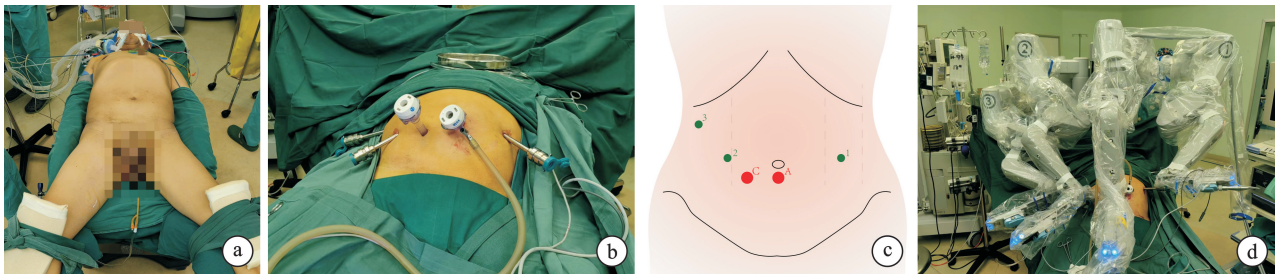

a:患者体位;b:套管位置(实物图);c:套管位置(示意图);d:床旁操作系统摆放位置。

图 1　单一体位机器人左肾癌伴静脉癌栓切除术的患者体位、套管位置及床旁操作系统摆放图

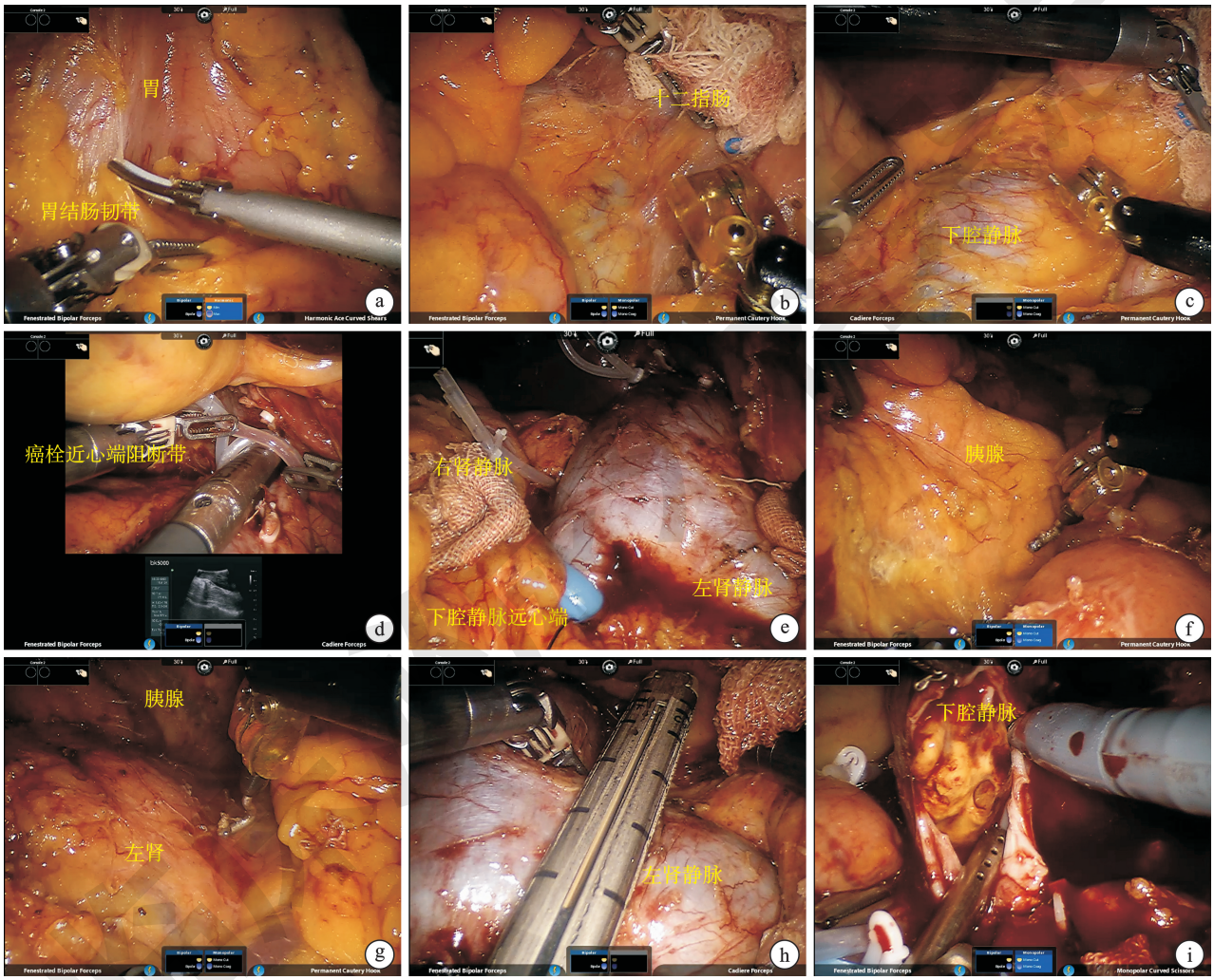

a:打开胃结肠韧带;b:打开十二指肠侧腹膜,分离胰头十二指肠背侧;c:显露十二指肠背侧的下腔静脉;d:镜下超声确定癌栓近心端位置;e:预置血管阻断带;f:胰腺下方,向左侧分离远端胰腺;g:显露胰腺后方的左肾;h:使用切割吻合器离断左肾静脉;i:切开下腔静脉完成取栓操作。

图 2　单一体位机器人左肾癌伴静脉癌栓切除术主要手术步骤

3　讨论

肾癌伴腔静脉癌栓切除术是泌尿外科难度最大、风险最高的手术之一。我们在前期研究中提出了针对肾癌伴静脉癌栓的“301 分级”系统,并总结了大量手术经验和策略[8]。对于单纯左肾肿瘤患者,我们常规采用右侧斜卧位完成手术。但对于原发灶位于左侧的肾癌伴静脉癌栓患者,由于解剖关系及手术空间的限制,右侧斜卧位时无法充分显露左肾动脉及下腔静脉,在该体位下处理肾门血管的风险较高。因此,我们通常采用左侧斜卧位游离肝脏,并使用超声明确癌栓近心端位置,以预控制近心端下腔静脉或肾静脉,并完成下腔静脉癌栓的取出和肾静脉的离断,随后采用右侧斜卧位完成患肾的切除。同时,我们常规在术前行放射介入下左肾动脉栓塞术,以实现术前中断左肾血供、减少术中出血、降低手术风险的目的。但我们在临床实践中

发现，上述手术策略涉及体位的转换，常导致手术时间的延长；术前的肾动脉栓塞可能导致患者的疼痛等不适，且易发生肠道水肿，导致手术难度增加。

基于肝胆外科的手术技术和经验，我们在多学科协作的基础上，创新性地提出经 Kocher 入路和左侧肠系膜上入路的单一体位癌栓切除术，治疗原发灶位于左侧的 301 分级 0b～Ⅱ级的肾癌伴静脉癌栓患者。Kocher 入路是肝胆外科胰十二指肠切除术中游离十二指肠和胰头的重要方式之一[9-10,12]，使用该技术可以将十二指肠及胰头部向左侧翻转，轻易将下腔静脉、双侧肾动静脉及右肾动脉显露和悬吊。其后借助 RAMPS 入路和解剖的知识和技术储备[11,13-15]，笔者团队采用左侧肠系膜上入路的方式轻松显露左肾静脉近肾段和左肾动脉。单一体位下，2 个入路的结合将肠系膜上动脉两侧的双肾血管和下腔静脉均安全地显露，显著简化了镜下左肾静脉内或下腔静脉左肾静脉开口处的癌栓切取操作，技术可重复性高，安全性好。此外，无须在术前进行患肾动脉栓塞，从而避免因动脉栓塞带来的潜在并发症风险，降低患者经济负担；患者创伤减小，有利于患者后期康复。

结合临床，由于该技术尚处于探索阶段，在考虑手术安全性的基础上，笔者推荐该技术应用于满足如下条件的原发灶位于左侧的 301 分级 0b～Ⅱ级的肾癌伴静脉癌栓患者：①癌栓高度不超过肝下缘（便于控制近心端癌栓）；②术前未使用抗肿瘤药物治疗，癌栓及肾脏周围无明显粘连（防止解剖结构难以辨认及手术难度增加）；③影像学检查见癌栓无明显粗大，无腔静脉壁侵犯，肿瘤原发灶体积较小（避免手术空间不足或取栓难度过大导致需要改变术式完成手术）；④癌栓仅向下腔静脉近心端生长，下腔静脉远心端无血栓形成（便于控制远心端癌栓，同时避免血栓带来的手术风险增加）；⑤患者腹部脂肪较少，体重指数不高于 28.0 kg/m^2（肥胖患者手术难度较高）。

因该项技术涉及胃、肠管、胰腺等器官和腹部重要血管的解剖和分离，需要经验丰富的肝胆外科医生协助完成。此外，该技术并未侧翻左侧结肠及结肠系膜，单纯依靠腹部器官和血管的间隙显露肾脏及血管，由于空间狭小，分离过程中可能导致重要组织器官的损伤，且对于肾脏原发灶较大或肾周脂肪及下腔静脉周围粘连严重的患者，存在单一体位取栓失败转为 2 个体位继续完成手术的风险。

综上所述，我们提出的经 Kocher 入路和左侧肠系膜上入路的单一体位癌栓切除术是一种全新的左肾癌伴静脉癌栓的手术方式，早期临床实践表明该技术是安全、可行的，有望缩短手术时间，提高取栓操作的效率及安全性，减少患者医疗支出，但仍需要大样本临床实践检验。

利益冲突　所有作者均声明不存在利益冲突

参考文献

[1] Siegel RL, Giaquinto AN, Jemal A. Cancer statistics, 2024[J]. CA Cancer J Clin, 2024, 74(1): 12-49.

[2] Bukavina L, Bensalah K, Bray F, et al. Epidemiology of renal cell carcinoma: 2022 update[J]. Eur Urol, 2022, 82(5): 529-542.

[3] Kirkali Z, van Poppel H. A critical analysis of surgery for kidney cancer with vena cava invasion[J]. Eur Urol, 2007, 52(3): 658-662.

[4] Ljungberg B, Albiges L, Abu-Ghanem Y, et al. European association of urology guidelines on renal cell carcinoma: the 2022 update[J]. Eur Urol, 2022, 82(4): 399-410.

[5] Crocerossa F, Carbonara U, Cantiello F, et al. Robot-assisted radical nephrectomy: a systematic review and meta-analysis of comparative studies[J]. Eur Urol, 2021, 80(4): 428-439.

[6] Shah MS, Wang KR, Shah YB, et al. A narrative review on robotic surgery as treatment for renal cell carcinoma with inferior vena cava thrombus[J]. J Clin Med, 2024, 13(5): 1308.

[7] 安森胜，闵勇正，宋华. 多体位全腔镜治疗左肾癌伴下腔静脉癌栓（Mayo Ⅲ）1 例[J]. 临床泌尿外科杂志，2023, 38(10): 803-806.

[8] 黄庆波，彭程，顾良友，等. 肾肿瘤伴静脉瘤栓“301 分级系统”及手术策略（附 100 例病例分析）[J]. 微创泌尿外科杂志，2017, 6(6): 328-332.

[9] 张天辰，张修平，刘荣. 机器人胰十二指肠切除术：手术步骤及技术要领[J]. 协和医学杂志，2024, 15(4): 751-757.

[10] Zhao GD, Liu Q, Zhao ZM, et al. The standardized technique and surgical video of robotic pancreaticoduodenectomy at the Chinese PLA General Hospital[J]. Updates Surg, 2022, 74(1): 245-254.

[11] Liu Q, Zhao GD, Zhao ZM, et al. The standardized technique in robotic radical antegrade modular pancreatosplenectomy using the flip-up approach[J]. Langenbecks Arch Surg, 2021, 406(5): 1697-1703.

[12] Livani A, Angelis S, Skandalakis PN, et al. The story retold: the Kocher manoeuvre[J]. Cureus, 2022, 14(9): e29409.

[13] Strasberg SM, Drebin JA, Linehan D. Radical antegrade modular pancreatosplenectomy[J]. Surgery, 2003, 133(5): 521-527.

[14] Kawabata Y, Hayashi H, Takai K, et al. Superior mesenteric artery-first approach in radical antegrade modular pancreatosplenectomy for borderline resectable pancreatic cancer: a technique to obtain negative tangential margins[J]. J Am Coll Surg, 2015, 220(5): e49-e54.

[15] Takagi K, Umeda Y, Yoshida R, et al. Robotic radical antegrade modular pancreatosplenectomy using the supracolic anteriorsuperior mesenteric artery approach[J]. J Gastrointest Surg, 2021, 25(11): 3015-3018.

（收稿日期：2024-10-24）